

# Sarcomas ginecológicos. Estado actual del tratamiento médico. Tratamiento de los sarcomas uterinos

A. CASADO, G. MARQUINA, H. HUERTAS, J. FUENTES

*Servicio de Oncología Médica. Hospital Universitario San Carlos. Madrid*

## RESUMEN

Los sarcomas uterinos son tumores raros y heterogéneos con diferentes resultados a largo plazo, cuyo diagnóstico es frecuentemente desconocido antes de la cirugía. Este problema es un importante obstáculo para la investigación. Aunque los sarcomas uterinos no son más del 8-10% de los tumores malignos del útero, habitualmente son más agresivos y tienen un peor pronóstico. Aún hay muchas preguntas pendientes de contestar en el manejo de estas enfermedades. Hay una falta muy notoria de ensayos clínicos, y muy pocas novedades y pocos avances se han incorporado a los tratamientos en las últimas dos décadas, a pesar de que existe un mayor conocimiento de los mecanismos moleculares de estas enfermedades. Es crucial derivar a los pacientes a centros con equipos y con experiencia en el tratamiento de estas enfermedades. Se requiere urgentemente una colaboración internacional más efectiva e intensa para continuar progresando en estas enfermedades.

**PALABRAS CLAVE:** Sarcomas del estroma endometrial. Leiomiomas uterinos. Adenosarcomas. Sarcomas uterinos indiferenciados. Sarcomas del estroma endometrial de alto grado. Sarcoma uterino.

## INTRODUCCIÓN

Los sarcomas uterinos son aproximadamente el 8% de los tumores malignos del útero. Tradicionalmente este capítulo ha incluido los leiomiomas (un 40%), sarcomas del estroma endometrial (ESS) de bajo grado (10-15%), sarcomas uterinos de alto grado indiferenciados (< 5-10%), adenosarcomas (< 5%) y carcinosarcomas (> 40%). Sin embargo, el comportamiento biológico de los carcinosarcomas, según los estudios moleculares, inmunohistoquímicos e información *in vitro* entre los componentes epiteliales y mesenquimales, sugieren más un origen epitelial (1). La etiología de los carcinosar-

## ABSTRACT

*Uterine sarcomas are an uncommon and heterogeneous group of diseases with different outcomes in which diagnosis is frequently unknown before surgery. This is one of the major obstacles to research. Although uterine sarcomas are around 8-10% of all uterine malignancies, they are significantly more aggressive and have worse prognosis. There are still many unanswered questions in relation to uterine sarcomas management. There is a lack of clinical trials and very few novelties and advances have been incorporated in the last two decades, in spite of the fact that we have gained a better molecular understanding of these diseases. It is critical to refer patients to centers with experienced teams in the management of these diseases. A more effective and intense international collaboration is urgently needed to make progress.*

**KEY WORDS:** Endometrial stromal sarcomas. Uterine leiomyosarcomas. Adenosarcomas. Undifferentiated uterine sarcomas. High-grade uterine sarcomas. Uterine sarcomas.

mas es similar a los tumores epiteliales de endometrio, aunque el comportamiento clínico de los carcinosarcomas es más agresivo, con tasas más altas de recurrencia y un pronóstico más desfavorable. En estadios tempranos, la supervivencia a 5 años es aproximadamente de un 50%. Muchos pacientes desarrollan recidivas en los tres primeros años de seguimiento. Por motivos históricos y de discusión científica, haremos una breve descripción de estos tumores en este capítulo, aunque bajo el prisma de su comportamiento como un carcinoma epitelial agresivo. A pesar de que estos tumores tienen dos componentes malignos –epitelial y mesenquimal–, en la actualidad no se consideran estrictamente sarcomas uterinos.

Un importante conocimiento en la biología molecular de los sarcomas uterinos ha ido acumulándose en los últimos años, lo que permite vislumbrar futuras mejoras en la terapia médica, en la que aún persisten importantes cuestiones y áreas de desconocimiento.

En la evaluación de pacientes con un posible sarcoma uterino es muy importante tener en cuenta que las técnicas de imagen no pueden suministrar información completamente fiable de estas enfermedades y, como resultado de esta dificultad, muchas pacientes son intervenidas asumiendo que padecen patologías benignas, lo que supone un obstáculo serio para los estudios de investigación (1).

En general, existe la suficiente evidencia que justifica el tratamiento de los sarcomas uterinos en fase avanzada y, en particular, de los leiomiomas de origen uterino, que han formado parte como un pequeño grupo de sarcomas de varios estudios aleatorizados de fase III de relativo gran tamaño, si bien los estudios con nivel de evidencia I centrados en sarcomas uterinos son prácticamente inexistentes.

Las recaídas únicas o la enfermedad loco-regional pueden abordarse mediante cirugía y/o radioterapia como técnicas de tratamiento local con buenos resultados potenciales. El abordaje con intención “curativa” de la enfermedad recurrente o diseminada queda en gran medida limitado a los casos con afectación exclusivamente pulmonar en los que pueda plantearse una cirugía radical (2). En este sentido, se dispone de algunas series de casos con resultados favorables (3,4), si bien el papel de la cirugía en los sarcomas uterinos puede ir más allá de esta orientación clásica, en particular en los sarcomas del estroma endometrial de bajo grado (LGEES) y los adenosarcomas.

El tratamiento sistémico, similar al de los sarcomas de partes blandas, es el enfoque habitual de la mayoría de las enfermas recurrentes o con enfermedad avanzada diagnosticadas con estas entidades, si bien en este grupo heterogéneo de tumores que muestran diferencias en la biología molecular, en la histología y en el comportamiento clínico, analizaremos las particularidades terapéuticas actualmente disponibles para la enfermedad avanzada según los diferentes subtipos histológicos. En particular se analizarán los avances desde la revisión sistemática realizada por el grupo canadiense en 2005 (5), en la que se concluyó que existía evidencia que apoyaba el uso de quimioterapia “paliativa” en los sarcomas uterinos avanzados o recurrentes, con la doxorubicina como una alternativa para estas pacientes, y que la combinación de cisplatino e ifosfamida también era una opción en pacientes con tumores mesodermiales mixtos metastásicos (carcinosarcomas), que asociaba una mayor toxicidad que la monoterapia con ifosfamida.

#### LEIOMIOSARCOMAS UTERINOS (LMS)

Los leiomiomas uterinos son los sarcomas del útero más comunes: representan hasta el 80% de los sarcomas

uterinos, excluyendo los carcinosarcomas o tumores mesodermiales mixtos. Las pacientes con leiomiomas de alto grado del útero –la mayoría de los casos– tienen entre un 50 y un 70% de posibilidades de recaída, que puede ser a distancia, local o ambas (6). Además del estadio FIGO, otros factores con valor pronóstico son el grado tumoral, el índice mitótico y la morcelación tumoral (7).

Ya se han comentado algunos aspectos de la biología molecular de esta patología en el capítulo de tratamiento según histotipo. Los leiomiomas muestran múltiples alteraciones genéticas y cariotipos muy complejos (1). Es importante resaltar que no se ha identificado ninguna mutación conductora de esta enfermedad (*driving mutation*) (7). En el Atlas Genómico del Cáncer (TCGA) se ha observado en 98 muestras de tumor que los genes más frecuentemente mutados fueron *TP53* (51%), *RBI* (15,3%) y *ATRX* (13,3%). En 84 casos de la base de datos COSMIC, *TP53* fue el gen más comúnmente mutado (24%), seguido de *MED12* (7%) y *KRAS* (7%) (6). Los estudios del perfil genómico de los leiomiomas podrían identificar, de acuerdo con diferentes huellas genéticas (*gene signatures*), leiomiomas más indolentes que otros, más agresivos (7,8).

Desde un punto de vista histórico, la monoterapia con doxorubicina ha sido uno de los tratamientos clásicamente más empleados en LMS uterino, con tasas de respuesta de entre el 15 y el 25% (9,10-12), algo mayores que para el carcinosarcoma cuando esta se utiliza en monoterapia (13). El uso de la doxorubicina liposomal no pareció aportar, de acuerdo a estudios fase II, beneficio sobre la formulación convencional (14). La ifosfamida en monoterapia tiene menor actividad, con respuestas de hasta el 17% en LMS (15) según los datos de un estudio fase II del GOG. Sin embargo, la actividad mejora al combinar ambos fármacos (doxorubicina e ifosfamida) hasta un 30% (16), con una duración media de la respuesta de 4 meses, y a expensas de mayor toxicidad. Esta se incrementa significativamente si se añade un tercer fármaco como dacarbacina (DTIC) a la combinación (esquema MAID) (17), sin una clara ventaja sobre la combinación de doxorubicina e ifosfamida. Otros análisis retrospectivos de grupos expertos, como el grupo de sarcomas de la EORTC, sugieren que, en enfermas con leiomiomas metastásicos, la combinación de doxorubicina y dacarbacina podría tener ventajas en supervivencia libre de progresión y tasa de remisiones en comparación con doxorubicina como agente único o en combinación con ifosfamida (18), hallazgos concordantes con la experiencia de pequeñas series de algunos centros especializados.

También se han testado esquemas que incluyen altas dosis de ifosfamida con tasas de respuestas comparables (18-62%) (17). En el tratamiento de los LMS también han sido evaluadas combinaciones con mitomicina, doxorubicina y cisplatino (MAP), que han aportado

tasas de respuesta global del 23%, pero con bajo índice terapéutico (19), o poliquimioterapia con dacarbacina, mitomicina, doxorubicina y cisplatino con sargramostim (20), cuya eficacia no supera la potencial toxicidad y complejidad del régimen.

A la experiencia con estos fármacos ya clásicos en el manejo de los sarcomas de partes blandas, se añade la de otros agentes en monoterapia con resultados variables para los LMS uterinos. Así, gemcitabina en segunda línea de tratamiento consiguió una tasa de respuesta global del 20% (21), y paclitaxel demostró una limitada actividad, con menos del 10% de respuestas (22,23), al igual que hicieron cisplatino (24) y topotecan (25). Temozolamida apuntó una actividad interesante en series institucionales (26), que se constató en un estudio fase II diseñado en sarcomas de partes blandas, alcanzando el 15% de tasa global de respuestas, principalmente en el grupo de LMS uterinos (27).

Recientemente, se han publicado los resultados del estudio pivotal fase III llevado a cabo sobre 518 enfermos diagnosticados con liposarcomas o leiomiomas localmente avanzados, irsecables o metastásicos, en el que la trabectedina, a dosis de 1,5 mg/m<sup>2</sup> en infusión de 24 horas, se comparó con dacarbacina, a dosis de 1 g/m<sup>2</sup> en infusión intravenosa de 20 a 120 minutos, ambos administrados cada 21 días. Todos los enfermos habían recibido una, dos o más terapias previas (el 89% había recibido dos líneas previas), como doxorubicina (90% de los pacientes), ifosfamida (59%), pazopanib (10%) o fármacos no aprobados para la indicación de sarcomas como gemcitabina (81%) o docetaxel (74%). El 73% de los enfermos fueron leiomiomas, de los que el 39% (es decir, más de la mitad de los leiomiomas [los no uterinos fueron el 34%]) fueron de origen uterino. El objetivo primario del estudio fue la supervivencia global (SG). El análisis interino de la SG se realizó al alcanzar el 50% del total de eventos requeridos para el análisis final de la SG. El análisis interino de la SG demostró una reducción no estadísticamente significativa del 13% en el riesgo de muerte a favor de la trabectedina. La mediana de supervivencia libre de progresión para la trabectedina fue de 4,2 meses en comparación con 1,5 meses para la dacarbacina (HR 0,55; p < 0,001) (28). El beneficio de la trabectedina frente a la dacarbacina se acompañó también de otros objetivos secundarios, como la tasa de respuestas (9,9% para la trabectedina frente a 6,9% para la dacarbacina), la mediana de duración de respuesta (6,5 frente a 4,2 meses a favor de trabectedina) o la tasa de enfermedad estable (51% frente a 35%, respectivamente). Es interesante reseñar que los tratamientos subsecuentes fueron menos usados en el brazo de la trabectedina (47%) en comparación con los de la dacarbacina (56%), y que las terapias usadas con más frecuencia en ambos brazos fueron pazopanib (18% en los enfermos que recibieron trabectedina frente al 28% de los que recibieron dacarbacina), radioterapia (10%

frente a 15%, respectivamente), gemcitabina (9% frente a 15%, respectivamente), y dacarbazina (17% frente a 6%, respectivamente). Conviene tener en cuenta que la SG de la dacarbacina fue estadísticamente equivalente a la obtenida con trabectedina, y excedió la estimación del diseño del estudio de 10 meses, quizá debido a un mayor uso de terapias subsecuentes, incluyendo pazopanib.

Los resultados de este estudio fase III están en línea con estudios previos no controlados, que han evidenciado una reseñable actividad de trabectedina en leiomiomas uterinos y en enfermos con sarcomas muy pretratados (29,30). Con relación a los leiomiomas uterinos, en un análisis retrospectivo del tratamiento con trabectedina en 66 enfermas, en el que la mediana de tratamientos previos de quimioterapia fue 3 (rango 1-5) y en el que la mayoría de las enfermas habían recibido doxorubicina con o sin ifosfamida (100%) o gemcitabina y docetaxel (87%), la tasa de respuestas a la trabectedina fue del 16%, y un 35% de las enfermas alcanzaron una enfermedad estable, con una supervivencia libre de progresión de 3,3 meses.

La trabectedina puede combinarse con doxorubicina, y el grupo francés de sarcomas ha evaluado esta combinación específicamente en leiomiomas en un estudio fase II amplio, con 109 pacientes (47 leiomiomas uterinos y 61 leiomiomas de partes blandas). La combinación obtuvo una tasa de remisiones del 59,6% en leiomiomas uterinos y de un 39,4% para los leiomiomas de partes blandas. La toxicidad fue manejable, pero la tasa de fiebre neutropénica fue del 24% y la astenia grado 3-4 en el 19% (31). A pesar de la toxicidad, esta combinación debería evaluarse en un estudio fase III frente a la terapia estándar en primera línea.

Recientemente, se han comunicado los resultados de un estudio fase III en el que se aleatorizaron 452 enfermos diagnosticados de liposarcomas o leiomiomas, de grado intermedio o alto, localmente avanzados, recurrentes o metastásicos, previamente tratados con al menos dos regímenes de quimioterapia estándar, a mesilato de eribulina (1,4 mg/m<sup>2</sup>) administrado en 2-5 minutos, días 1 y 8, cada 21 días, o dacarbazina, 850 mg/m<sup>2</sup>, 1.000 mg/m<sup>2</sup> o 1.200 mg/m<sup>2</sup> administrada en 15-60 minutos cada 21 días (32). El objetivo principal del estudio fase III fue la supervivencia global (SG). La mayoría de los enfermos incluidos fueron de histología leiomioma (65%-67% del total de pacientes; no uterinos, 36-37%, y uterinos, 28-30%). Los resultados mostraron que la supervivencia global fue significativamente mayor en los enfermos tratados con eribulina en comparación con los que recibieron dacarbazina (mediana de 13,5 meses frente a 11,5 meses (HR 0,77; IC 95%, 0,62-0,95; p = 0,0169). La supervivencia libre de progresión, un objetivo secundario del estudio, fue similar en ambos grupos: 2,6 meses para los enfermos tratados con eribulina y 2,6 meses para los tratados con dacarbazina. La tasa de remisiones fue similar, de un 4% en el grupo de eribulina y de un 5% en el grupo de la dacarbazina, así como la tasa

de enfermedad estable, 52% frente a 48%, respectivamente. A pesar de ello, eribulina fue superior a dacarbazina en SG, quizá en parte debido a su complejo mecanismo de acción (33). Tampoco el análisis de calidad de vida fue significativamente diferente entre ambos grupos durante el tratamiento. El beneficio, de acuerdo con un análisis estadístico preplanificado, fue superior para los enfermos con liposarcomas (mediana de supervivencia global de 15,6 meses frente a 8,4 meses), mientras que fue menor para los enfermos con leiomiomasarcomas (12,7 meses frente a 13 meses). Sin embargo, es importante tener en cuenta que el estudio no tenía un número suficiente de enfermos que permitiera obtener una conclusión firme sobre el análisis por subgrupos. En un análisis *post hoc*, se observó que los tratamientos administrados después del estudio fueron similares entre ambos grupos de tratamiento (69% en el grupo de eribulina frente al 63% en el grupo de dacarbazina), excepto para la mayor proporción de pacientes tratados en el grupo de eribulina, que recibieron posteriormente dacarbazina (34% de los pacientes). A pesar de que eribulina ha sido aprobada solo para el tratamiento de los liposarcomas, estos datos sugieren que eribulina también debería estar disponible para enfermos con leiomiomasarcomas, de origen uterino o de otras localizaciones.

La gemcitabina ha mostrado una moderada actividad, en particular en leiomiomasarcomas y en sarcomas pleomórficos indiferenciados, y podría tener una mayor actividad en estas enfermedades cuando se administra a una tasa de infusión fija, a 10 mg/m<sup>2</sup>/min en comparación con el esquema de administración recomendado en infusión de 30 minutos. La combinación de tasas de infusión fijas de gemcitabina con taxotere se ha mostrado efectiva en leiomiomasarcomas, sobre todo de origen uterino y otros tipos de sarcomas de partes blandas, de acuerdo con los datos publicados en primera (34) y segunda línea de tratamiento (35), la combinación de docetaxel y gemcitabina a dosis fija en LMS uterino. En segunda línea, la tasa de respuestas alcanzó el 27%, con una mediana de supervivencia libre de progresión (SLP) por encima de los 5,6 meses y una mediana de duración de la respuesta por encima de 9 meses (24). En primera línea, la tasa de respuestas se sitúa sobre el 35%, con una SLP mediana de 4,4 meses y una mediana de duración de la respuesta de 6 meses (34). La mielosupresión es la principal toxicidad de este esquema (hasta en un 17% de pacientes con neutropenia grado 3-4), y otros efectos secundarios son las reacciones alérgicas o la toxicidad gastrointestinal o pulmonar (34,35). Por lo tanto, docetaxel/gemcitabina es un esquema para considerar en pacientes con LMS uterino avanzado en enfermas con tratamiento previo.

Con respecto a la primera línea, de acuerdo a un estudio británico, el ensayo fase III GeDDiS, presentado en ASCO 2015, y recientemente publicado, en el que se ha comparado en 257 pacientes avanzados la administración de doxorubicina a 75 mg/m<sup>2</sup> frente a la combinación de gemcitabina, 675 mg/m<sup>2</sup> días 1 y 8, y taxotere 75 mg/m<sup>2</sup>, ambos regímenes administrados cada 21 días, la tasa libre de recaída a las 24 semanas fue del 46,1% frente al

46,0%, y la mediana de SLP fue de 23 frente a 24 semanas, aunque la *hazard ratio* y la SG favorecieron moderadamente a la doxorubicina. Debido a que la administración de doxorubicina como agente único es más sencilla y mejor tolerada que la combinación de gemcitabina y taxotere, los autores recomiendan como primera opción en los sarcomas de partes blandas metastásicos la administración de doxorubicina como agente único (36). Una limitación del estudio son las dosis más bajas de taxotere y gemcitabina que las utilizadas en los estudios de fase II, por lo que la interpretación de los resultados de eficacia de este estudio debe hacerse con prudencia.

Pazopanib continúa bajo desarrollo clínico y un número creciente de publicaciones y análisis van contribuyendo a una mejor comprensión del valor de este fármaco en diferentes histologías en la clínica. Con respecto a los leiomiomasarcomas uterinos, en un análisis combinado sobre sarcomas uterinos de los estudios fase II y fase III del grupo de sarcomas de la EORTC se identificaron 44 pacientes tratados con pazopanib: el 88,6% fueron leiomiomasarcomas uterinos y el 84,1 % fueron de alto grado. La mediana de edad fue de 55 años y la mediana de seguimiento fue de 2,3 años, con un 61,3% de las enfermas con un número de líneas previas igual o mayor de 2. Un total de 5 pacientes (11%) con leiomiomasarcoma tuvieron una remisión parcial (IC 95%, 3,8-24,6). La mediana de SLP y de SG fue de 3 y 17,5 meses, respectivamente (37). Estos datos sugieren un beneficio similar de pazopanib para los sarcomas uterinos comparado con los sarcomas no uterinos, a pesar de que la población de sarcomas no uterinos presentó una histología de alto grado en un 54,8%, en contraposición con el 84,1% de los sarcomas uterinos. Series retrospectivas sugieren datos similares en enfermas con leiomiomasarcomas uterinos recurrentes tratadas con pazopanib (38).

#### CARCINOSARCOMAS (TUMORES MULLERIANOS MIXTOS)

Los carcinosarcomas son neoplasias altamente agresivas con elementos carcinomatosos y sarcomatosos malignos. Como se ha comentado anteriormente, se tratan de manera más acorde a carcinomas, a tumores epiteliales agresivos. Pueden verse en cualquier parte del tracto genital femenino y en localizaciones extraginecológicas, aunque el origen más común es el útero.

Desde un punto de vista histórico, uno de los primeros fármacos en emplearse en este subtipo histológico fue la doxorubicina, que obtenía como agente único una tasa de respuesta en torno al 10% (11,12,36), pero también se han empleado en monoterapia cisplatino, con una eficacia algo mayor, de entre el 18 y el 42% (24,37,38), o ifosfamida, con tasas de respuesta por encima del 30% (39).

La aportación posterior del GOG sobre el impacto de la quimioterapia combinada con ifosfamida y paclitaxel en carcinosarcomas refrendó la superioridad en términos de supervivencia global de la poliquimioterapia (9).



Como en el LMS uterino, en los carcinosarcomas también se han testado combinaciones de doxorubicina con DTIC o ciclofosfamida (11,12). Sin embargo, son las combinaciones con cisplatino las que aportan un beneficio más destacado. Comenzando en los ochenta, se probaron ciclofosfamida, hexametilmelamina, doxorubicina y cisplatino (CHAP-5) (40), o doxorubicina y cisplatino (41). Posteriormente, el GOG demostró la interesante actividad del esquema de cisplatino/ifosfamida en el estudio fase III aleatorizado GOG-108 (42) en primera línea de tratamiento para pacientes con carcinosarcomas avanzados o recurrentes. Se reveló una mayor tasa de respuesta (54% frente a 34%) y una SLP más prolongada para el brazo de tratamiento combinado (6 frente a 4 meses) sin impacto significativo en términos de supervivencia global. Por su parte, el estudio fase II EORTC 55923 (43) analizó el valor de la triple terapia con cisplatino, doxorubicina e ifosfamida, obteniendo una tasa de respuesta global por encima del 55%, aunque a expensas de toxicidades hematológica y renal que implicaron retraso o reducción de dosis en más de la mitad de las pacientes.

Los taxanos han sido introducidos en las últimas dos décadas en el tratamiento de los carcinosarcomas uterinos, de tal manera que, en monoterapia, paclitaxel logró una tasa de respuestas objetivas del 18% (44). Posteriormente, el GOG diseñó un estudio fase III (GOG-161), con 179 pacientes, que fue el primero en demostrar la ventaja en supervivencia global de emplear poli quimioterapia en carcinosarcomas uterinos (9). Se empleó un régimen de ifosfamida en 3 días (en lugar del más tóxico de 5 días empleado en el GOG-108) como control frente a su combinación con paclitaxel con soporte de G-CSF. El brazo experimental fue superior en tasa de respuesta (45% frente a 29%), SLP (8,4 frente a 5,8 meses) y SG (13,5 frente a 8,4 meses), con una HR de 0,69 (0,49-0,97) que favorecía a la combinación.

Datos retrospectivos (45,46) han sugerido también el potencial interés de una combinación de carboplatino y paclitaxel en este escenario (tasa de respuestas de hasta el 55-60%) (46,47). Dada la toxicidad y la complejidad de los esquemas de quimioterapia que contienen ifosfamida, y teniendo en cuenta las características de la población afectada por los carcinosarcomas –mayores de 70 años hasta en el 40% de los casos (46)–, carboplatino/paclitaxel se presenta como una alternativa bien conocida, manejable y, en definitiva, como una opción a considerar en la práctica clínica que está siendo evaluada actualmente en ensayos clínicos. En un intento de mejorar los resultados, se ha evaluado la actividad de la triple combinación de carboplatino, paclitaxel y doxorubicina liposomal pegilada (48), con tasas de respuestas que alcanzan hasta el 62%, destacando la toxicidad hematológica (52% neutropenias grados 3-4) entre los eventos adversos.

En el apartado de actividad de otros fármacos empleados en carcinosarcomas uterinos, la experiencia del GOG

con topotecan (25), en régimen de 1,5 mg/m<sup>2</sup>/día durante 5 días cada 3 semanas, no demostró una actividad relevante (10% respuestas) en pacientes pretratadas. Las respuestas a diferentes agentes antiangiogénicos han sido pobres hasta el momento.

#### SARCOMA DEL ESTROMA ENDOMETRIAL (ESS)

Los sarcomas del estroma endometrial son neoplasias mesenquimales uterinas muy poco comunes que pueden mimetizar una variedad de tumores uterinos. Originalmente fueron divididos en bajo y alto grado, sobre todo basados en el conteo mitótico, aunque un número de estudios demostró que la actividad mitótica no era relevante en este tumor. En el año 2003, la clasificación de la OMS eliminó la categoría de alto grado y estos tumores fueron reclasificados como sarcomas del estroma endometrial de bajo grado que recordaban a una proliferación del estroma endometrial, y los sarcomas del estroma endometrial indiferenciados, como tumores pleomórficos que no recordaban al estroma endometrial. Más adelante pudo comprobarse que la categoría de sarcomas del estroma endometrial indiferenciados era demasiado amplia y que englobaba a un grupo de tumores heterogéneos con diferente comportamiento clínico y evolución, y que, al menos, una parte de estas lesiones eran, desde un punto de vista morfológico y genético, diferentes. La reciente clasificación de la OMS, de 2014, ha incorporado hallazgos moleculares en la clasificación, dividiendo hoy estos tumores en las siguientes entidades (49):

- Nódulo del estroma endometrial (ESN).
- Sarcoma del estroma endometrial de bajo grado (LGESS).
- Sarcoma del estroma endometrial de alto grado (HGESS).
- Sarcomas uterinos indiferenciados (UUS).

Los LGESS son tumores de lento crecimiento, con un comportamiento clínico indolente que se caracteriza por múltiples recaídas, algunas tardías o muy tardías, y que pueden ocurrir a los 20 años después de la histerectomía. Pueden ocurrir las metástasis en ganglios linfáticos.

Los LGESS son habitualmente positivos para CD10, que no es absolutamente específico, y son positivos para marcadores de músculo liso, como la desmina o la h-caldesmon (h-CD). Los sarcomas del estroma endometrial de bajo grado, frente a los sarcomas endometriales indiferenciados, expresan receptores de estrógenos (principalmente la forma del RE) y progesterona (RP) (50-52), remediando histológicamente al estroma endometrial proliferativo, como se ha comentado arriba. En estos tumores también se ha constatado la expresión de receptores de GnRH (53) (regulador clave en la biosíntesis de estrógenos) hasta en un 80%, que podrían desempeñar un papel en su regulación autocrina (46,47). En ocasiones, cuando se produce la recaída tumoral, la expresión de receptores

hormonales disminuye (51,54), un factor importante a considerar en la toma de decisiones terapéuticas en caso de disponer de confirmación histológica de la misma. El tamoxifeno, modulador selectivo de los RE, podría tener un efecto estrogénico estimulador del crecimiento en los tumores del estroma endometrial, de modo que la recomendación es evitar su uso en esta patología (54,55). Asimismo, se desaconseja la terapia hormonal sustitutiva también en estas pacientes al haberse asociado con recurrencias tumorales (49,50,54,55). La mayoría de los LGESS, incluyendo la forma convencional y variantes, contienen reordenamientos cromosómicos, como t(7;17) (p15;q21), que conducen a la fusión de genes *JAZF1-SUZ12*. Otras fusiones genéticas incluyen *JAZF1-PHF1* y las menos frecuentes *EPC1-PHF1*, *MEAF6-PHF1*, *ZC3H7-BCOR*.

En general, en la enfermedad avanzada se aconseja cirugía de citoreducción y tratamiento hormonal basado en progestágenos o inhibidores de la aromatasa.

Dada la hormonodependencia de los LGESS, se han propuesto diversas estrategias de tratamiento endocrino con distintos grados de eficacia. Se han comunicado varias series de casos en las que se analiza la experiencia institucional del tratamiento de los sarcomas del estroma endometrial con distintos abordajes endocrinos, según los cuales se trata de una herramienta a considerar teniendo en cuenta su perfil favorable de efectos adversos, sobre todo con los inhibidores de aromatasa (50,55-57).

- *Progestágenos*. El acetato de medroxiprogesterona (AMP) y el acetato de megestrol (AM) son derivados de la progesterona con actividad antiestrogénica que inhiben los efectos proliferativos de los estrógenos en las células que expresan RE. Se han comunicado resultados satisfactorios con esta estrategia en enfermedad recurrente desde hace décadas (43,48,51-60) a expensas de efectos secundarios desfavorables a largo plazo, como la ganancia de peso, la depresión y las complicaciones tromboembólicas (54).
- *Inhibidores de aromatasa (IA)*. Reducen la síntesis de estrógenos al inhibir su síntesis periférica. Se han comunicado varios casos clínicos de sarcomas del estroma endometrial en los que se obtuvo respuesta a IA, aminoglutetimida o letrozol (57-59), o a la combinación de letrozol y AMP (60).
- *Análogos GnRH*. Suprimen la producción estrogénica ovárica. Se han comunicado casos de reducciones preoperatorias de sarcomas endometriales estadios I con leuprolide (61) y triptorelina (64) que se asumieron inicialmente como leiomiomas, o de estadios III inoperables conjuntamente con AM (62).

La eficacia demostrada en estudios retrospectivos y el elevado índice terapéutico de las alternativas expuestas de tratamiento hormonal en los LGESS hacen de esta una opción a considerar en la práctica clínica y sugieren

el potencial interés de desarrollar estudios prospectivos con IA que aporten evidencia consistente al respecto (2,55,56).

La información sobre la actividad de la quimioterapia en LGESS es escasa debido a que en la literatura, con frecuencia, se han mezclado en las series publicadas pacientes con LGESS y HGEES.

En los sarcomas del estroma endometrial de alto grado (HGEES), como entidad distinta y más agresiva intermedia entre los LGESS y los sarcomas uterinos indiferenciados (UUS), la identificación de la fusión de genes *YWHAE-NUTM2A/B* (*YWHAE-FAM22A/B*) suministra apoyo a la existencia de esta entidad. En el momento actual, los HGEES son los raros sarcomas del estroma endometrial que exhiben morfología de células redondas con el característico inmunofenotipo de sarcoma del estroma endometrial y que presentan el reordenamiento t(10;17)(q22; p13) con la fusión genética *YWHAE-NUTM2A/B*. El HGEES con reordenamiento *YWHAE* debe diferenciarse del LGESS por aspectos pronósticos y de tratamiento. Los HGEES con frecuencia se presentan con sangrados vaginales de manera similar a los LGESS.

Los datos al respecto de este subtipo histológico son escasos y no existe un estándar de manejo establecido. Se ha sugerido el empleo de regímenes que contienen doxorubicina e ifosfamida para este grupo de pacientes (2,63). La ifosfamida en monoterapia en régimen de 5 días demostró una tasa de respuesta por encima del 30% en uno de los pocos estudios fase II llevado a cabo por el GOG (64). Mientras que las experiencias con otros esquemas se limitan a la comunicación de casos clínicos, como las combinaciones de ifosfamida, doxorubicina y cisplatino (65) o con carboplatino y paclitaxel (66).

En la tabla I se resumen algunas características moleculares de los sarcomas del estroma endometrial y los leiomiomas.

#### SARCOMAS UTERINOS INDIFERENCIADOS (UUS)

Con el objeto de incluir los tumores endometriales o no en esta categoría, el término UUS ha reemplazado al término *sarcoma indiferenciado endometrial*. Esta categoría constituye un diagnóstico de exclusión que contiene un grupo heterogéneo de tumores de alto grado que no cumplen los criterios morfológicos e inmunohistoquímicos de sarcomas translocados del estroma endometrial. Estos tumores son altamente agresivos y se presentan en enfermas mayores como metrorragia posmenopáusicas, con o sin evidencia de enfermedad extrauterina. La mayoría de estos casos se piensa que provienen de vías patogénicas diferentes de los LGESS y HGEES, con complejos cariotipos y frecuentes pérdidas y ganancias genéticas, pero sin translocaciones cromosómicas. Algunos casos, sin embargo, podrían surgir a través de un proceso de desdiferenciación de LGESS (49).

TABLA I  
SARCOMAS UTERINOS: CARACTERÍSTICAS BIOMOLECULARES

<i>Histología</i>	<i>Características moleculares</i>
LGESS	Tasa mitótica baja, ausencia de atipia y necrosis t(7; 17)(p15; q21) JAZF1-SUZ12 o JAZF1-PHF1 presentes en el 60% ER/PR positivo 80%-95%
Leiomioma	ER/PR positivo 7%-71% Múltiples y complejas anomalías cromosómicas Ausencia de translocaciones específicas Alta tasa mitótica, atipia y necrosis
HGESS = UES (sarcoma del estroma endometrial indiferenciado)	t (10;17) translocación YWHAE - FAM22A o FAM22B (NUTM2A/B) Potencial para tratamiento clínico si el producto genético pudiera ser susceptible de intervenciones farmacológicas

La colaboración internacional es necesaria para contestar importantes preguntas específicas en sarcomas uterinos

*Lee CH et al. Proc Natl Acad Sci USA 2012;109:929-34; Miller H et al. Sarcoma 2016;2016:7018106; Ricci S et al. Gynecol Oncol 2017;145:208-16.*

En estos tumores, CD10 es expresado de manera variable y los receptores para estrógenos y progesterona suelen ser negativos o se expresan de manera débil.

#### ADENOSARCOMAS

Los adenosarcomas son cerca del 5% de los sarcomas uterinos, que están constituidos por un componente epitelial benigno, habitualmente de tipo endometriode, acompañado de un componente mesenquimal maligno, que típicamente se trata de un sarcoma de bajo grado, pero que, con cierta frecuencia, puede ser de alto grado. En aproximadamente un 56% de los casos, el componente sarcomatoso es similar a un LGESS y en un 9% de los casos están presentes una mezcla de un sarcoma de bajo grado similar a un LGESS y un fibrosarcoma. Dada la similitud de comportamiento biológico y morfológico, se asume que las opciones terapéuticas son similares a los estromas del endometrio de bajo grado (LGESS). Los tumores que muestran un sobrecrecimiento de un componente sarcomatoso de alto grado (adenosarcomas con más de un 25% del tumor compuesto de un sarcoma de alto grado) parecen claramente tener un peor pronóstico, y es poco probable que respondan a la terapia hormonal (1).

Desde un punto de vista de la inmunohistoquímica, estos tumores expresan en el componente estromal de bajo grado receptores de estrógeno y progesterona, CD10 y WT1. Estos sarcomas uterinos se presentan en la mayoría de los casos entre los 40 y los 65 años y pueden ser también de localización extrauterina (67).

#### CONCLUSIONES

Los sarcomas uterinos son un grupo diverso de tumores muy poco comunes con evolución y resultados tera-

péuticos variables. Por el momento, hay un papel muy limitado para las nuevas terapias de diana molecular, si bien se dispone de cierta información sobre agentes antiangiogénicos, en particular de pazopanib. A pesar de que olaratumab, un anticuerpo monoclonal IgG1 dirigido frente al receptor para el factor de crecimiento derivado de las plaquetas alfa (PDGFR- $\alpha$ ), que ha sido estudiado en combinación con doxorubicina para enfermos con un amplio rango de sarcomas de partes blandas avanzadas, y que ha sido recientemente aprobado por las agencias, no se ha testado esta combinación específicamente en los sarcomas uterinos (68). Aunque cabe extrapolar los datos del estudio fase II en sarcomas de partes blandas a lo que podría ocurrir con los sarcomas de origen uterino, el estudio confirmatorio de fase III internacional (ANNOUNCE), que actualmente está cerrado, en maduración y análisis, cuyos resultados se esperan en 2020, probablemente arrojará más información sobre la actividad de la combinación de doxorubicina y olaratumab en estas enfermas. Es de interés resaltar que actualmente olaratumab está siendo evaluado en combinación con gemcitabina y docetaxel (ANNOUNCE 2, NCT026599020) o con doxorubicina e ifosfamida (NCT03283696).

Dada la naturaleza agresiva de una proporción sustancial de los sarcomas uterinos, y dependiendo de los objetivos terapéuticos, puede ser adecuado valorar el uso de las combinaciones de doxorubicina e ifosfamida en casos seleccionados, que pueden conseguir una mayor tasa de remisiones que la doxorubicina como agente aislado.

Debido a la rareza de estas enfermedades, se dispone de muy escasos estudios clínicos y un número limitado de nuevas terapias están siendo evaluadas en estas enfermedades. En nuestro medio, se dispone del estudio fase II EORTC 62113-55115, un estudio generado en los grupos de sarcomas y de cáncer ginecológico de la EORTC ([www.eortc.org](http://www.eortc.org)) y apoyado por la plataforma Internacional Rare Cancer Initiative (IRCI). En este estudio

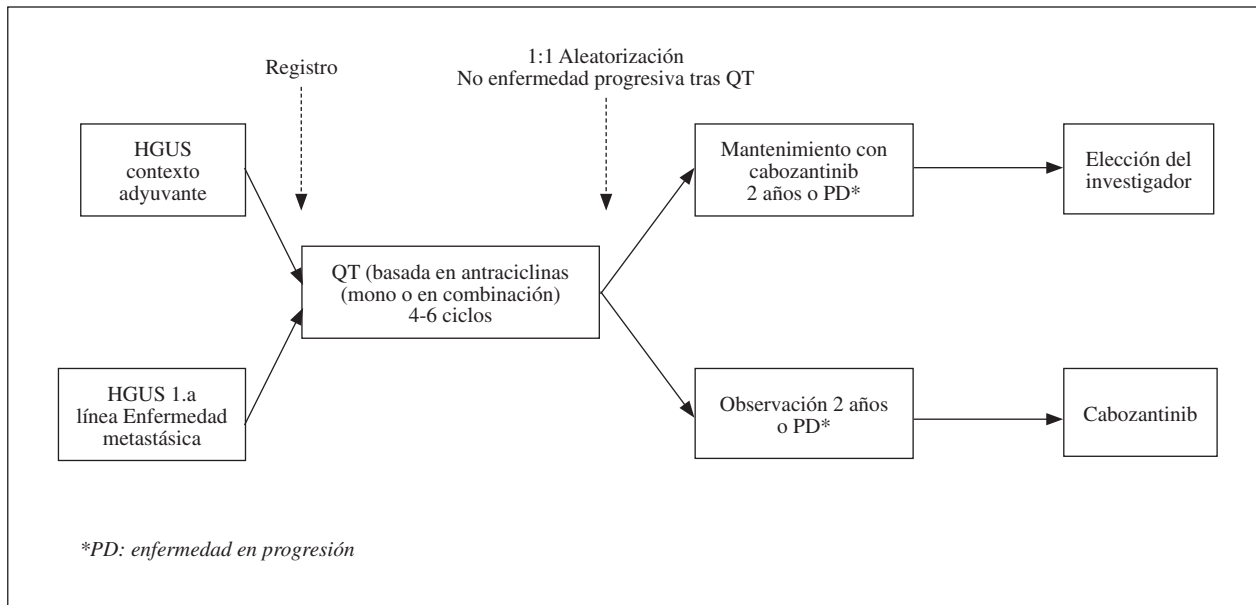


Fig. 1. Diseño del estudio EORTC 62113-55115 (HGUS, sarcomas uterinos de alto grado).

se evalúa el papel de cabozantinib (XL184), un inhibidor de los receptores de tirosina quinasas VEGFR-2, MET, AXL y RET, como terapia de mantenimiento en los sarcomas uterinos de alto grado tras la estabilización o respuesta a doxorubicina, combinada o no con ifosfamida, tras la cirugía o en enfermas con enfermedad metastásica como primera línea de tratamiento (Fig. 1) (NCT01979393).

Es importante que las enfermas sean remitidas a centros con experiencia en el manejo de estas enfermedades para ofrecer el mejor tratamiento asistencial y, a ser posible, para la participación en estudios clínicos. Además, se requiere, sin duda, de una intensa y efectiva colaboración internacional para poder progresar en el conocimiento y la investigación de estas enfermedades.

#### CORRESPONDENCIA:

Antonio Casado Herráez  
Servicio de Oncología Médica  
Hospital Universitario San Carlos  
C/ Prof. Martín Lagos, s/n  
28040 Madrid  
e-mail: antonio.casado@salud.madrid.org

#### BIBLIOGRAFÍA

- Amant F, Coosemans An, Debiec-Rychter M, et al. Clinical management of uterine sarcomas. *Lancet Oncol* 2009;10:1188-98.
- Gadducci A, Cosio S, Romanini A, et al. The management of patients with uterine sarcoma: a debated clinical challenge. *Crit Rev Oncol Hematol* 2008;65(2):129-42.
- Anderson TM, McMahon JJ, Nwogu CE, et al. Pulmonary resection in metastatic uterine and cervical malignancies. *Gynecol Oncol* 2001;83(3):472-6.
- Levenback C, Rubin SC, McCormack PM, et al. Resection of pulmonary metastases from uterine sarcomas. *Gynecol Oncol* 1992;45(2):202-5.
- Kanjeekal S, Chambers A, Fung MF, et al. Systemic therapy for advanced uterine sarcoma: a systematic review of the literature. *Gynecol Oncol* 2005;97(2):624-37.
- Cui RR, Wright JD, Hou JY. Uterine leiomyosarcoma: a review of recent advances in molecular biology, clinical management and outcome. *BJOG* 2017. DOI: 1111/1471-0528.14579.
- Hensley M, Barrette BA, Bauman K, et al. Gynecologic Cancer Intergroup (GCI) consensus review. Uterine and ovarian leiomyosarcomas. *Int J Gynecol Cancer* 2014;24:S61-S6.
- An Y, Wang S, Li S, et al. Distinct molecular subtypes of uterine leiomyosarcoma respond different to chemotherapy treatment. *BMC Cancer* 2017;17:639.
- Homesley HD, Filiaci V, Markman M, et al. Phase III trial of ifosfamide with or without paclitaxel in advanced uterine carcinoma: a Gynecologic Oncology Group Study. *J Clin Oncol* 2007;25(5):526-31.
- Hannigan EV, Freedman RS, Elder KW, et al. Treatment of advanced uterine sarcoma with adriamycin. *Gynecol Oncol* 1983;16(1):101-4.
- Muss HB, Bundy B, DiSaia PJ, et al. Treatment of recurrent or advanced uterine sarcoma. A randomized trial of doxorubicin versus doxorubicin and cyclophosphamide (a phase III trial of the Gynecologic Oncology Group). *Cancer* 1985;55(8):1648-53.
- Omura GA, Major FJ, Blessing JA, et al. A randomized study of adriamycin with and without dimethyl triazenoimidazole carboxamide in advanced uterine sarcomas. *Cancer* 1983;52(4):626-32.
- Sutton G, Blessing J, Hanjani P, et al. Phase II evaluation of liposomal doxorubicin (Doxil) in recurrent or advanced leiomyosarcoma of the uterus: a Gynecologic Oncology Group study. *Gynecol Oncol* 2005;96(3):749-52.
- Sutton GP, Blessing JA, Barrett RJ, et al. Phase II trial of ifosfamide and mesna in leiomyosarcoma of the uterus: a Gynecologic Oncology Group study. *Am J Obstet Gynecol* 1992;166(2):556-9.



15. Sutton G, Blessing JA, Malfetano JH. Ifosfamide and doxorubicin in the treatment of advanced leiomyosarcomas of the uterus: a Gynecologic Oncology Group study. *Gynecol Oncol* 1996;62(2):226-9.
16. Pearl ML, Inagami M, McCauley DL, et al. Mesna, doxorubicin, ifosfamide, and dacarbazine (MAID) chemotherapy for gynecological sarcomas. *Int J Gynecol Cancer* 2002;12(6):745-8.
17. Leyvraz S, Zweifel M, Jundt G, et al. Long-term results of a multicenter SAKK trial on high-dose ifosfamide and doxorubicin in advanced or metastatic gynecologic sarcomas. *Ann Oncol* 2006;17(4):646-51.
18. D'Ambrosio L, Touati N, Blay J, et al. Doxorubicin plus dacarbazine (DoDa), doxorubicin plus ifosfamide (DI) or doxorubicin alone (Do) as first line treatment for advanced leiomyosarcoma (LMS): A retrospective study from the EORTC Soft Tissue and Bone Sarcoma Group (STBSG). *J Clin Oncol* 2018;15S:11574a.
19. Edmonson JH, Blessing JA, Cosin JA, et al. Phase II study of mitomycin, doxorubicin, and cisplatin in the treatment of advanced uterine leiomyosarcoma: a Gynecologic Oncology Group study. *Gynecol Oncol* 2002;85(3):507-10.
20. Long HJ 3rd, Blessing JA, Sorosky J. Phase II trial of dacarbazine, mitomycin, doxorubicin, and cisplatin with sargramostim in uterine leiomyosarcoma: a Gynecologic Oncology Group study. *Gynecol Oncol* 2005;99(2):339-42.
21. Look KY, Sandler A, Blessing JA, et al. Phase II trial of gemcitabine as second-line chemotherapy of uterine leiomyosarcoma: a Gynecologic Oncology Group (GOG) Study. *Gynecol Oncol* 2004;92(2):644-7.
22. Sutton G, Blessing JA, Ball H. Phase II trial of paclitaxel in leiomyosarcoma of the uterus: a Gynecologic Oncology Group study. *Gynecol Oncol* 1999;74(3):346-9.
23. Gallup DG, Blessing JA, Andersen W, et al. Evaluation of paclitaxel in previously treated leiomyosarcoma of the uterus: a Gynecologic Oncology Group study. *Gynecol Oncol* 2003;89(1):48-51.
24. Thigpen JT, Blessing JA, Beecham J, et al. Phase II trial of cisplatin as first-line chemotherapy in patients with advanced or recurrent uterine sarcomas: a Gynecologic Oncology Group study. *J Clin Oncol* 1991;9(11):1962-6.
25. Miller DS, Blessing JA, Schilder J, et al. Phase II evaluation of topotecan in carcinosarcoma of the uterus: a Gynecologic Oncology Group study. *Gynecol Oncol* 2005;98(2):217-21.
26. Anderson S, Aghajanian C. Temozolomide in uterine leiomyosarcomas. *Gynecol Oncol* 2005;98(1):99-103.
27. García del Muro X, López-Pousa A, Martín J, et al. A phase II trial of temozolomide as a 6-week, continuous, oral schedule in patients with advanced soft tissue sarcoma: a study by the Spanish Group for Research on Sarcomas. *Cancer* 2005;104(8):1706-12.
28. Demetri GD, von Mehren M, Jones RL, et al. Efficacy and safety of trabectedin or dacarbazine for metastatic liposarcoma or leiomyosarcoma after failure of conventional chemotherapy: Results of a phase III randomized multicenter clinical trial. *J Clin Oncol* 2016;34(8):786-93.
29. Blay J, Penel N, Italiano A, et al. Trabectedin for advanced sarcomas failing doxorubicin. Analysis of 189 unreported patients in a compassionate use program. *J Clin Oncol ASCO Proc* 2009;27(15 S):abstract 10574.
30. Sanfilippo R, Grosso F, Jones RL, et al. Trabectedin in advanced uterine leiomyosarcomas: A retrospective case series analysis from two reference centers. *Gynecol Oncol* 2011;123(3):553-6. DOI:10.1016/j.ygyno.2011.08.016
31. Pautier P, Floquet A, Chevreau C, et al. Trabectedin in combination with doxorubicin for first-line treatment of advanced uterine or soft-tissue leiomyosarcoma (LMS-02): a non-randomised, multicenter phase II trial. *Lancet Oncol* 2015;16(4):457-64.
32. Schöffski P, Chawla S, Maki RG, et al. Eribulin versus dacarbazine in previously treated patients with advanced liposarcoma or leiomyosarcoma: a randomised, open-label, multicenter, phase 3 trial. *Lancet* 2016;387:1629-37.
33. Funahashi Y, Okamoto K, Adachi Y, et al. Eribulin mesylate reduces tumor microenvironment abnormality by vascular remodeling in preclinical human breast cancer models. *Cancer Sci* 2014;105:1334-7.
34. Hensley ML, Blessing JA, Mannel R, et al. Fixed-dose rate gemcitabine plus docetaxel as first-line therapy for metastatic uterine leiomyosarcoma: a Gynecologic Oncology Group phase II trial. *Gynecol Oncol* 2008;109(3):329-34.
35. Hensley ML, Blessing JA, Degeest K, et al. Fixed-dose rate gemcitabine plus docetaxel as second-line therapy for metastatic uterine leiomyosarcoma: a Gynecologic Oncology Group phase II study. *Gynecol Oncol* 2008;109(3):323-8.
36. Seddon BM, Straus SJ, Whelan J, et al. Gemcitabine and docetaxel versus doxorubicin as first-line treatment in previously untreated advanced unresectable or metastatic soft tissue sarcomas (GeDDiS): A randomized controlled phase III trial. *Lancet Oncology* 2017;18:1397-410.
37. Benson C, Ray-Coquard I, Sleifer S, et al. Outcome of uterine sarcoma patients treated with pazopanib: A retrospective analysis based on two European Organisation for Research and Treatment of Cancer (EORTC) Soft Tissue and Bone Sarcoma Group (STBSG9 clinical trials 62043 and 62072. *Gynecol Oncol* 2016;142(1):89-94.
38. Gershenson DM, Kavanagh JJ, Copeland LJ, et al. High-dose doxorubicin infusion therapy for disseminated mixed mesodermal sarcoma of the uterus. *Cancer*. 1987;59(7):1264-7.
39. Gershenson DM, Kavanagh JJ, Copeland LJ, Edwards CL, Stringer CA, Wharton JT. Cisplatin therapy for disseminated mixed mesodermal sarcoma of the uterus. *J Clin Oncol* 1987;5(4):618-21.
40. Thigpen JT, Blessing JA, Orr JW Jr., et al. Phase II trial of cisplatin in the treatment of patients with advanced or recurrent mixed mesodermal sarcomas of the uterus: a Gynecologic Oncology Group Study. *Cancer Treat Rep* 1986;70(2):271-4.
41. Sutton GP, Blessing JA, Rosenshein N, et al. Phase II trial of ifosfamide and mesna in mixed mesodermal tumors of the uterus (a Gynecologic Oncology Group study). *Am J Obstet Gynecol* 1989;161(2):309-12.
42. Jansen RL, van der Burg ME, Verweij J, et al. Cyclophosphamide, hexamethylmelamine, adriamycin and cisplatin combination chemotherapy in mixed mesodermal sarcoma of the female genital tract. *Eur J Cancer Clin Oncol* 1987;23(8):1131-3.
43. Peters WA 3rd, Rivkin SE, Smith MR, et al. Cisplatin and adriamycin combination chemotherapy for uterine stromal sarcomas and mixed mesodermal tumors. *Gynecol Oncol* 1989;34(3):323-7.
44. Sutton G, Brunetto VL, Kilgore L, et al. A phase III trial of ifosfamide with or without cisplatin in carcinosarcoma of the uterus: A Gynecologic Oncology Group Study. *Gynecol Oncol* 2000;79(2):147-53.
45. Van Rijswijk RE, Vermorken JB, Reed N, et al. Cisplatin, doxorubicin and ifosfamide in carcinosarcoma of the female genital tract. A phase II study of the European Organization for Research and Treatment of Cancer Gynaecological Cancer Group (EORTC 55923). *Eur J Cancer* 2003;39(4):481-7.
46. Curtin JP, Blessing JA, Soper JT, et al. Paclitaxel in the treatment of carcinosarcoma of the uterus: a Gynecologic Oncology Group study. *Gynecol Oncol* 2001;83(2):268-70.
47. Toyoshima M, Akahira J, Matsunaga G, et al. Clinical experience with combination paclitaxel and carboplatin therapy for advanced or recurrent carcinosarcoma of the uterus. *Gynecol Oncol* 2004;94(3):774-8.
48. Hoskins PJ, Le N, Ellard S, et al. Carboplatin plus paclitaxel for advanced or recurrent uterine malignant mixed mullerian tumors. The British Columbia Cancer Agency experience. *Gynecol Oncol* 2008;108(1):58-62.
49. Lorusso D, Martinelli F, Mancini M, et al. Carboplatin-paclitaxel versus cisplatin-ifosfamide in the treatment of uterine carcinosarcoma: a retrospective cohort study. *Int J Gynecol Cancer* 2014;24(7):1256-61.

50. Pectasides D, Pectasides E, Papaxoinis G, et al. Combination chemotherapy with carboplatin, paclitaxel and pegylated liposomal doxorubicin for advanced or recurrent carcinosarcoma of the uterus: clinical experience of a single institution. *Gynecol Oncol* 2008;110(3):299-303.
51. Ali HR, Rouzbahman M. Endometrial stromal tumours revisited: an update based on the 2014 WHO classification. *J Clin Pathol* 2015;68:325-32.
52. Chu MC, Mor G, Lim C, et al. Low-grade endometrial stromal sarcoma: hormonal aspects. *Gynecol Oncol* 2003;90(1):170-6.
53. Reich O, Regauer S, Urdl W, et al. Expression of oestrogen and progesterone receptors in low-grade endometrial stromal sarcomas. *Br J Cancer* 2000;82(5):1030-4.
54. Sutton GP, Stehman FB, Michael H, et al. Estrogen and progesterone receptors in uterine sarcomas. *Obstet Gynecol* 1986;68(5):709-14.
55. Reich O, Nogales FF, Regauer S. Gonadotropin-releasing hormone receptor expression in endometrial stromal sarcomas: an immunohistochemical study. *Mod Pathol* 2005;18(4):573-6.
56. Reich O, Regauer S. Hormonal therapy of endometrial stromal sarcoma. *Curr Opin Oncol* 2007;19(4):347-52.
57. Pink D, Lindner T, Mrozek A, et al. Harm or benefit of hormonal treatment in metastatic low-grade endometrial stromal sarcoma: single center experience with 10 cases and review of the literature. *Gynecol Oncol* 2006;101(3):464-9.
58. Dahhan T, Fons G, Buist MR, et al. The efficacy of hormonal treatment for residual or recurrent low-grade endometrial stromal sarcoma. A retrospective study. *Eur J Obstet Gynecol Reprod Biol* 2009;144(1):80-4.
59. Spano JP, Soria JC, Kambouchner M, et al. Long-term survival of patients given hormonal therapy for metastatic endometrial stromal sarcoma. *Med Oncol* 2003;20(1):87-93.
60. Maluf FC, Sabbatini P, Schwartz L, et al. Endometrial stromal sarcoma: objective response to letrozole. *Gynecol Oncol* 2001;82(2):384-8.
61. Leunen M, Breugelmans M, De Sutter P, et al. Low-grade endometrial stromal sarcoma treated with the aromatase inhibitor letrozole. *Gynecol Oncol* 2004;95(3):769-71.
62. Leiser AL, Hamid AM, Blanchard R. Recurrence of prolactin-producing endometrial stromal sarcoma with sex-cord stromal component treated with progestin and aromatase inhibitor. *Gynecol Oncol* 2004;94(2):567-71.
63. Mesia AF, Demopoulos RI. Effects of leuprolide acetate on low-grade endometrial stromal sarcoma. *Am J Obstet Gynecol* 2000;182(5):1140-1.
64. Scribner DR Jr, Walker JL. Low-grade endometrial stromal sarcoma preoperative treatment with Depo-Lupron and Megace. *Gynecol Oncol* 1998;71(3):458-60.
65. Reed NS. The management of uterine sarcomas. *Clin Oncol (R Coll Radiol)* 2008;20(6):470-8.
66. Sutton G, Blessing JA, Park R, et al. Ifosfamide treatment of recurrent or metastatic endometrial stromal sarcomas previously unexposed to chemotherapy: a study of the Gynecologic Oncology Group. *Obstet Gynecol* 1996;87(5 Pt 1):747-50.
67. Yamawaki T, Shimizu Y, Hasumi K. Treatment of stage IV "high-grade" endometrial stromal sarcoma with ifosfamide, adriamycin, and cisplatin. *Gynecol Oncol* 1997;64(2):265-9.
68. Szlosarek PW, Lofts FJ, Pettengell R, et al. Effective treatment of a patient with a high-grade endometrial stromal sarcoma with an accelerated regimen of carboplatin and paclitaxel. *Anticancer Drugs* 2000;11(4):275-8.
69. Friedlander ML, Covens A, Glaspool RM, et al. Gynecologic Cancer Intergroup (GCIg) consensus review for Mullerian adenosarcoma of the female genital tract. *Int J Gynecol Cancer* 2014;24:S78-S82.
70. Tap WD, Jones RL, Van Tine BA, et al. Olaratumab and doxorubicin versus doxorubicin alone for treatment of soft-tissue sarcoma: an open-label phase 1b and randomized phase 2 trial. *Lancet* 2016;388(10043):488-97.